Ανατομία και γενικές αρχές

1

Αυτό το κεφάλαιο δίνει έμφαση σε μερικές από τις ανατομικές λεπτομέρειες και γενικές θεωρήσεις οι οποίες σχετίζονται με τη Χειρουργική βλεφάρων. Δεν είναι στο σκοπό αυτού του βιβλίου να αναλύσει με ακρίβεια την ανατομία των βλεφάρων.

ΔΕΡΜΑ

Το δέρμα του άνω βλεφάρου είναι λεπτό και επιτρέπει την κινητικότητα αυτού. Χαλαρώνει με την πάροδο του χρόνου και έτσι υπάρχει αρκετό δέρμα, διαθέσιμο για ένα ολικού πάχους μόσχευμα. Αυτό δεν είναι εύκολο να απορριφθεί γιατί δεν υπάρχει υποδόριο λίπος. Το δέρμα είναι παχύτερο κάτω από την περιοχή του έξω τμήματος του οφρύος και αυτό το καθιστά άριστο μόσχευμα σε περίπτωση ελλείμματος του κάτω βλεφάρου. Εν αντιθέσει, στο κάτω βλέφαρο δεν υπάρχει συνήθως περίσσεια δέρματος. Η αφαίρεση μορφωμάτων του κάτω βλεφάρου πρέπει να γίνεται στον κάθετο άξονα, έτσι ώστε να αποφεύγεται η δημιουργία εκτρόπιου. Οι τομές στο άνω βλέφαρο είναι προτιμότερο να γίνονται στην ρυτίδωση αυτού. Όταν ένα μόσχευμα ή ένας κρημνός παχέως δέρματος ράβεται στο λεπτό δέρμα του βλεφάρου, το πέρασμα της βελόνης πρέπει να γίνεται ρηχά από το παχύ δέρμα και βαθιά από το λεπτό δέρμα έτσι ώστε να δοθεί το καλύτερο δυνατό αποτέλεσμα.

ΣΦΙΓΚΤΗΡΑΣ ΜΥΣ (Εικ 1.1)

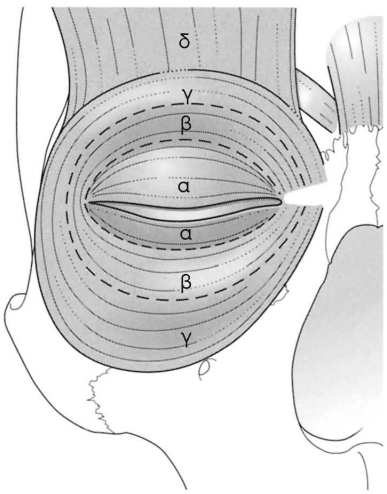

Εικόνα 1.1

Η κογχική μοίρα του σφιγκτήρα (Εικ. 1.1γ) περιβάλλει το κογχικό χείλος και είναι υπεύθυνη για την εκούσια σύγκλειση των βλεφάρων. Η βλεφαρική μοίρα διακρίνεται στην προταρσική μοίρα (Εικ. 1.1α), μπροστά από τον ταρσό, και στην προδιαφραγματική μοίρα (Εικ. 1.1β), μπροστά από το κογχικό διάφραγμα σε κάθε βλέφαρο. Κάθε προταρσικός μυς εκφύεται από τον τένοντα του έξω κανθού και καταφύεται στον έσω κανθό με δύο κεφαλές, την επιπολής και την εν τω βάθει. Η επιπολής κεφαλή σχηματίζει το επιπολής τμήμα του τένοντα του έσω κανθού και οι εν τω βάθει κεφαλή καταφύεται στην οπίσθια δακρυϊκή ακρολοφία, δημιουργώντας το οπίσθιο τμήμα του τένοντα του έσω κανθού. Όταν ο σφιγκτήρας μυς συσπάται τα βλέφαρα κλείνουν και τα δακρυϊκά σημεία έλκονται προς τα έσω, στον δακρυϊκό λάκκο. Κάθε προδιαφραγματικός μύς καταφύεται παρόμοια με μία επιπολής και μία εν τω βάθει κεφαλή. Η επιπολής κεφαλή σχηματίζει το επιπολής τμήμα του τένοντα του έσω κανθού και η εν τω βάθει κεφαλή καταφύεται στην δακρυϊκή περιτονία, στην εξωτερική πλευρά του δακρυϊκού ασκού. Κατά την σύσπαση του

μυός η δακρυϊκή περιτονία έλκεται προς τα έξω δημιουργώντας αρνητική πίεση στον δακρυϊκό ασκό, την ίδια στιγμή που ο προταρσικός μυς έλκει τα δακρυϊκά σημεία προς τα έσω, στον δακρυϊκό λάκκο. Έτσι τα δάκρυα εισέρχονται στον δακρυϊκό ασκό. Όταν οι μύες χαλαρώνουν, η δακρυϊκή περιτονία επανέρχεται στην φυσιολογική της θέση και τα δάκρυα περνούν στον ρινοδακρυϊκό πόρο.

Εκφυλιστικές αλλοιώσεις επηρεάζουν το σφιγκτήρα μύ, το συνδετικό του ιστό και τους τένοντές του. Στο εκφυλιστικό εντρόπιο, παθολογοανατομικές αλλοιώσεις είναι παρούσες στον μυ αυτό καθεαυτό. Η χαλάρωση του συνδετικού ιστού επιτρέπει στον προταρσικό μύ να κινηθεί προς τα επάνω και το βλέφαρο στρέφεται προς τα έσω. Στο εκφυλιστικό εκτρόπιο ο προδιαφραγματικός μυς είναι σχετικά καθηλωμένος στο κάτω όριο του ταρσού και παρόμοιες εκφυλιστικές αλλοιώσεις προκαλούν στροφή του βλεφάρου προς τα έξω. Η χαλάρωση του τένοντα του έσω και του έξω κανθού μπορεί να οφείλεται σε εκφυλιστικά ή παραλυτικά αίτια.

Ο φυσιολογικός σφιγκτήρας μυς είναι πολύ αποτελεσματικός στην σύγκλειση των βλεφάρων, και είναι εξαιρετικά δύσκολο να περιορισθεί αυτή η σύγκλειση με την χειρουργική αφαίρεσή του, όπως έχει επιχειρηθεί στην αντιμετώπιση του βλεφαρόσπασμου. Αυτό σημαίνει ότι το βλέφαρο μπορεί να «λεπτυνθεί» αρκετά κατά τη διάρκεια μιας επέμβασης χωρίς να περιορισθεί η σύγκλειση των βλεφάρων. Ο μυς νευρώνεται από κλάδους της έβδομης εγκεφαλικής συζυγίας, οι οποίοι έχουν την τάση να διατρέχουν κάθετα το μύ καθώς πλησιάζουν στις άκρες του βλεφαρικού χείλους. Γι' αυτό τον λόγο κάθετες τομές δεν απονευρώνουν τον μύ. Κατά την διατομή του βλεφάρου, ο μυς συσπάται διαχωρίζοντας τα δύο μέρη του βλεφάρου. Κατά την ανακατασκευή του βλεφάρου αυτά τα μέρη πρέπει να τραβηχθούν κοντά το ένα στο άλλο ώστε να υπερνικήσουν την σύσπαση του μυός και την χαλάρωση του τένοντα του έσω και του έξω κανθού.

ΚΟΓΧΙΚΟ ΔΙΑΦΡΑΓΜΑ (Εικ. 1.2)

Αυτό είναι ένα άκαμπτο φύλλο συνδετικού ιστού (Εικ. 1.2 β΄), το οποίο συνδέεται σταθερά στο κογχικό χείλος, ενώ συνδέεται πιο χαλαρά στους ανασπαστήρες/κατασπαστήρες του βλεφάρου (Εικ. 1.2 ε). Το κογχικό διάφραγμα διαχωρίζει τα βλέφαρα από τον κόγχο. Σε περίπτωση κατάγματος του κογχικού χείλους, από αυτές ακριβώς τις συνδέσεις μπορεί να δημιουργηθεί ανάσπαση του άνω βλεφάρου ή κατάσπαση του κάτω βλεφάρου (ανάλογα με το μέρος του κογχικού χείλους που έχει το κάταγμα). Κατά τη διάρκεια της επέμβασης ο χειρουργός όταν τραβήξει το κογχικό διάφραγμα μπορεί να το αισθανθεί ως άκαμπτη ταινία κάτω από τον σφιγκτήρα μυ. Αυτός ο περιορισμός της κίνησης είναι και το διαφοροδιαγνωστικό σημείο με το οποίο μπορούμε να ξεχωρίσουμε το κογχικό διάφραγμα από τον συνδετικό ιστό της απονεύρωσης, δομή που είναι κινητή εξαιτίας της σύνδεσής της με τον ανελκτήρα μυ. Το κογχικό διάφραγμα πρέπει να ανοιχθεί σε οποιαδήποτε επέμβαση ανακατασκευής του βλεφάρου ώστε να κινητοποιηθούν τα βλέφαρα πλήρως, αλλά και σε περιπτώσεις που επιθυμούμε την έκθεση των κατασπαστήρων ή ανασπαστήρων, π.χ. σε μία επέμβαση επαναπρόσφυσης των κατασπαστήρων ή σε μία επέμβαση πτώσης αντίστοιχα.

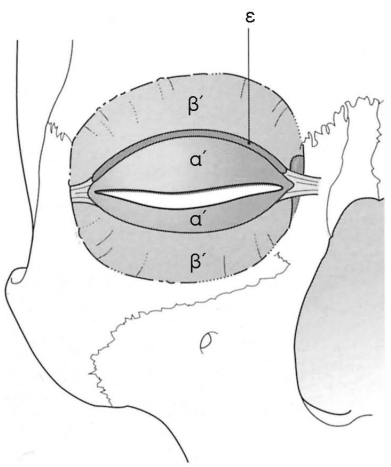

Εικόνα 1.2

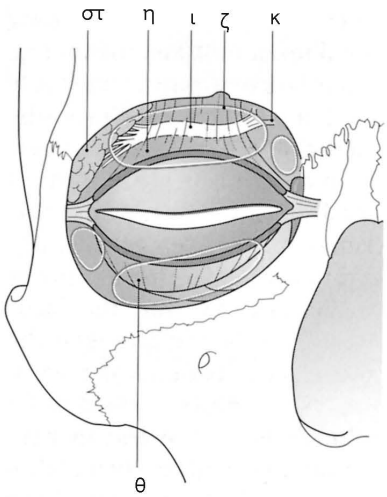

Εικόνα 1.3

ΠΡΟ-ΑΠΟΝΕΥΡΩΤΙΚΟ ΛΙΠΟΣ (Εικ. 1.3)

Αυτό βρίσκεται αμέσως πίσω από το κογχικό διάφραγμα(Εικ. 1.3). Στο άνω βλέφαρο το λίπος διαχωρίζεται σε ένα κεντρικό και σε ένα έσω διαμέρισμα. Ο δακρυϊκός αδένας βρίσκεται πλευρικότερα (Εικ. 1.3στ). Αυτό είναι σημαντικό να το θυμόμαστε κατά τη διάρκεια αφαίρεσης λίπους σε μία βλεφαροπλαστική άνω βλεφάρου. Στο κάτω βλέφαρο το λίπος διαχωρίζεται σε ένα μεγαλύτερο κεντρικό και σε ένα μικρότερο έξω διαμέρισμα. Αιμοφόρα αγγεία διατρέχουν τα ινώδη διαφράγματα του λίπους. Θα πρέπει να αποφεύγεται η έλξη στο λίπος γιατί μπορεί να οδηγήσει σε ρήξη αυτών των διαφραγμάτων και αγγείων, ιδιαίτερα αυτών που βρίσκονται βαθύτερα στον κόγχο. Αυτή είναι μία πιθανή αιτία τύφλωσης. Το προαπονευρωτικό λίπος βρίσκεται μπροστά από τους ανασπαστήρες/κατασπαστήρες του βλεφάρου. Αυτή η ανατομική σχέση είναι ανεκτίμητη στην ταυτοποίηση της απονεύρωσης και του ανελκτήρα μυός του άνω βλεφάρου και των κατασπαστήρων του κάτω βλεφάρου.

ΑΝΑΣΠΑΣΤΗΡΕΣ ΤΟΥ ΑΝΩ ΒΛΕΦΑΡΟΥ (Εικ 1.4)

Ο γραμμωτός ανελκτήρας μυς (Εικ 1.3ζ, 1.4ζ) ξεκινάει από την έλασσον πτέρυγα του σφηνοειδούς και εκτείνεται μπροστά για περίπου 40 mm πριν διχοτομηθεί στην απονεύρωση (1.3η, 1.4η) και στον μυ του Muller (Εικ. 1.4θ). Η νεύρωσή του παρέχεται από τον άνω κλάδο της τρίτης εγκεφαλικής συζυγίας με ένα κλαδίσκο ο οποίος διατρέχει τον άνω ορθό μύ. Η απλή συγγενής πτώση προκαλείται από δυσγενεσία του μυός, και η λειτουργία του ανελκτήρα είναι άμεσα συνδεδεμένη με την έκταση των δυσγενετικών αλλαγών στο μυ.

Η απονεύρωση (Εικ 1.3η, 1.4η) είναι ένα πυκνό σύμπλεγμα ινών κολλαγόνου που εκφύεται από τον γραμμωτό ανελκτήρα μυ και εισέρχεται διαμέσω του σφιγκτήρα μυός για να δημιουργήσει την φυσιολογική ρυτίδωση του άνω βλεφάρου. Διαχέεται προς τα έσω και έξω κάτω από τον τένοντα του Witnall (Εικ 1.3ι, 1.4ι), και καταλήγει δίπλα στον τένοντα του έσω και έξω κανθού δημιουργώντας αντίστοιχα το έσω και έξω κέρας του ανελκτήρα. Σε περίπτωση που η απονεύρωση του ανελκτήρα διαταθεί ή αποκολληθεί, η ρυτίδωση του άνω βλεφάρου ανεβαίνει. Αυτό είναι ένα από τα σημεία της πτώσης, και προκαλείται από αδυναμία της απονεύρωσης. Το κογχικό διάφραγμα γίνεται ένα με το ανώτερο τμήμα της απονεύρωσης. Το προαπονευρωτικό λίπος βρίσκεται πίσω από το κογχικό διάφραγμα και πάνω από την απονεύρωση. Αυτό προσφέρει μία ανεκτίμητη βοήθεια στην ανεύρεση της απονεύρωσης κατά την διάρκεια του χειρουργείου.

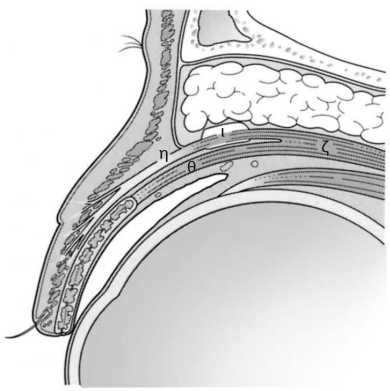

Εικόνα 1.4

Ο μυς του Müller (Εικ 1.4θ) εκτείνεται σαν μια λεπτή λωρίδα λείου μυός από τον γραμμωτό ανελκτήρα μυ έως το άνω όριο του ταρσού. Μπροστά από τον μυ του Müller βρίσκεται η απονεύρωση και πίσω από αυτόν βρίσκεται ο επιπεφυκότας. Τα κύτταρα του λείου μυός ξεκινούν δίπλα από τα τελικά κύτταρα του γραμμωτού μυός του ανελκτήρα και εισέρχονται στον ταρσό δια μέσω ενός τένοντα 1 mm. Η νεύρωση του μυός παρέχεται από συμπαθητικές ίνες οι οποίες πιθανώς μεταφέρονται γύρω από τα αγγεία. Η πτώση στο σύνδρομο Horner προκαλείται από την προσβολή αυτών των νευρικών ινών.

Η ανύψωση του άνω βλεφάρου γίνεται από τον ανελκτήρα μυ και το ύψος καθορίζεται από τον μυ του Müller. Το σύμπλεγμα του ανελκτήρα

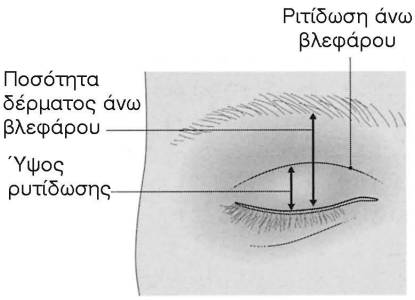

Εικόνα 1.5

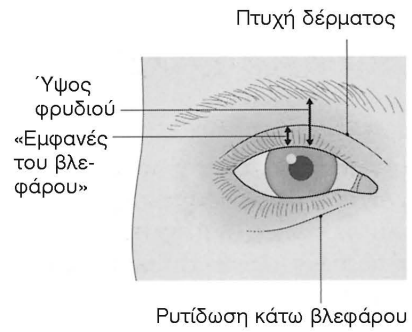

Εικόνα 1.6

υποστηρίζεται μπροστά από τον σύνδεσμο του Whitnall (Εικ. 1.3ι, 1.4ι), ο οποίος εκτείνεται από την κάψα του δακρυϊκού αδένα έως την τροχιλία του άνω λοξού μυός (Εικ. 1.3κ). Ο σύνδεσμος του Whitnall έχει ένα λεπτότερο κατώτερο μέρος το οποίο περιβάλλει τον ανελκτήρα μυ. Ο μετωπιαίος μυς (Εικ. 1.1δ) συμβάλλει στην ανύψωση των βλεφάρων με την ανύψωση των φρυδιών. Ο μυς του Müller, η απονεύρωση, ο ανελκτήρας μυς, ο μετωπιαίος μυς και ο σύνδεσμος του Whitnall μπορούν όλοι να χρησιμοποιηθούν για την ανύψωση των βλεφάρων όπως θα συζητηθεί στο κεφάλαιο της πτώσης βλεφάρων.

ΡΥΤΙΔΩΣΗ ΒΛΕΦΑΡΟΥ (Εικ. 1.4, 1.5, 1.6)

Αυτή δημιουργείται από την κατάφυση της απονεύρωσης του ανελκτήρα στον σφιγκτήρα μυ και στην περιτονία που βρίσκεται πίσω από τον σφιγκτήρα (Εικ. 1.4η). Το ύψος της ρυτίδωσης από το άνω βλεφαρικό χείλος μετράται, όταν αυτή γίνεται κλινικά εμφανής, καθώς ο ασθενής ξεκινάει να κοιτάζει από την κατώτερη βλεμματική θέση προς τα πάνω (Εικ. 1.5). Το ύψος της ρυτίδωσης καθορίζεται από την κατάφυση της απονεύρωσης, ενώ το βάθος της είναι ένα χαρακτηριστικό της λειτουργίας του ανελκτήρα και της κατάστασης της απονεύρωσης. Όταν η απονεύρωση διαταθεί ή αποσπασθεί το ύψος της ρυτίδωσης ανεβαίνει όπως συμβαίνει σε μία πτώση που οφείλεται σε αδυναμία της απονεύρωσης (απονευρωτική πτώση). Εάν η ρυτίδωση είναι ρηχή ή σχεδόν απούσα το πιθανότερο είναι η λειτουργία του ανελκτήρα να είναι πολύ φτωχή. Σε παρουσία ρηχής ή απούσας ρυτίδωσης σε μικρά παιδιά με σημαντική πτώση, εφιστάται η προσοχή για την αποφυγή αμβλυωπίας.

Το τμήμα του βλεφάρου που είναι ορατό όταν ο ασθενής κοιτάζει ευθεία μπροστά ονομάζεται «εμφανές του βλεφάρου» (Εικ. 1.6). Αυτό καθορίζεται από το ύψος και βάθος της ρυτίδωσης και το μέγεθος άνω πτυχής του δέρματος του άνω βλεφάρου (Εικ. 1.5, 1.6). Η πτυχή του δέρματος αποτελείται από δέρμα και προδιαφραγματικό σφιγκτήρα μυ με πιθανή προβολή προαπονευρωτικού λίπους. Με την πάροδο της ηλικίας υπάρχει τάση η ρυτίδωση να χαλαρώνει και να γίνεται λιγότερο βαθειά, το φρύδι να κατεβαίνει, και μαζί αυτά τα δύο συμβάλλουν σε μία αύξηση της πτυχής του δέρματος και μείωση του «εμφανούς του βλεφάρου». Αυτό μπορεί να βελτιωθεί με αισθητική χειρουργική (Κεφ. 12), ο σκοπός της οποίας είναι να διορθώσει έναν ή παραπάνω από αυτούς τους παράγοντες με: 1) ανύψωση του φρυδιού 2) ελάττωση του δέρματος, του σφιγκτήρα μυός και πιθανόν του λίπους της πτυχής του δέρματος και 3) ανασχηματισμό της ρυτίδωσης ώστε να συγκρατεί τους περίσσειους ιστούς μακριά από το βλεφαρικό χείλος.

ΥΨΟΣ ΦΡΥΔΙΟΥ (Εικ. 1.1, 1.5, 1.6)

Το φρύδι ανεβαίνει από τον μετωπιαίο μυ (Εικ. 1.1δ) και κατεβαίνει από την κογχική μοίρα του σφιγκτήρα μύ (Εικ. 1.1γ), τον επισκύνιο μυ (Εικ. 1.1q), και τον πυραμοειδή μυ (Εικ. 1.1r). Το ύψος του φρυδιού μπορεί να υπολογισθεί μετρώντας την απόσταση μεταξύ του βλεφαρικού χείλους και του επιπέδου των κάτω τριχών του φρυδιού, με τον ασθενή στην πρωτεύουσα βλεμματική θέση (Εικ. 1.6). Ο υπολογισμός της ποσότητας του δέρματος του άνω βλεφάρου γίνεται με παρόμοιο τρόπο με τον ασθενή στην κάτω βλεμματική θέση (Εικ. 1.5). Ο επισκύνιος μυς και

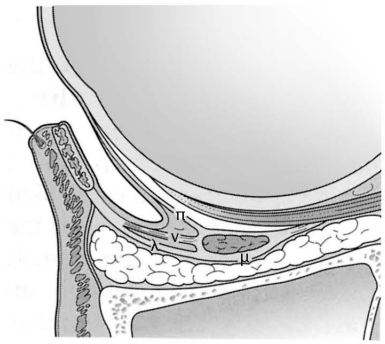

Εικόνα 1.7

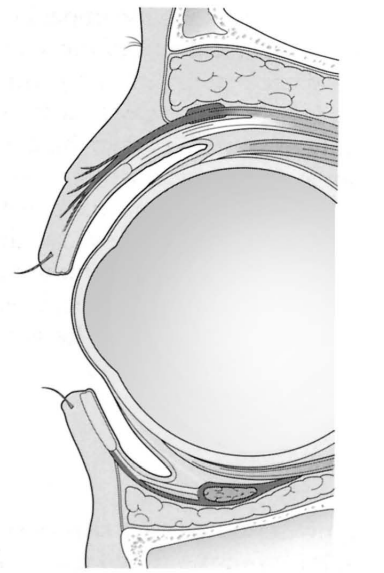

Εικόνα 1.8

ο πυραμοειδής μυς είναι υπεύθυνοι για τις ρυτίδες του μεσόφρυου, οι οποίες όπως και για κάθε μυ σχηματίζονται κάθετα στη γραμμή δράσης του μυός. Αυτές μπορούν να μειωθούν πολύ αποτελεσματικά με ενέσεις βοτουλινικής τοξίνης. Ταυτόχρονα επιτρέπεται στον μετωπιαίο μυ να δρα χωρίς την λειτουργία των ανταγωνιστών του, ανυψώνοντας το φρύδι. Αυτή η λεγόμενη χημική ανύψωση του φρυδιού μπορεί να βελτιωθεί περαιτέρω με ένεση βοτουλινικής τοξίνης στον σφιγκτήρα μυ ακριβώς επάνω και κροταφικά της έξω μοίρας του φρυδιού.

ΚΑΤΑΣΠΑΣΤΗΡΕΣ ΚΑΤΩ ΒΛΕΦΑΡΟΥ (Εικ. 1.7, 1.8)

Οι κατασπαστήρες του κάτω βλεφάρου (Εικ 1.3θ Εικ. 1.7λ) είναι υπεύθυνοι για την κίνηση του κάτω βλεφάρου προς τα κάτω. Αποτελούνται από ένα σύμπλεγμα ινών συνδετικού ιστού το οποίο εκτείνεται από τον κάτω ορθό μυ, διαχωρίζεται ώστε να συμπεριλάβει τον κάτω λοξό μυ, όπου γίνεται ένα με τον κάτω αναρτητικό σύνδεσμο (σύνδεσμος Lockwood) (Εικ. 1.7μ), και διατρέχει μπροστά έως το κάτω όριο του ταρσού συνοδευόμενο από μερικές λείες μυϊκές ίνες (τον κάτω ταρσικό μυ) (Εικ. 1.7ν). Αυτός ο ινώδης ιστός είναι ανάλογος της απονεύρωσης του ανελκτήρα μυός, ενώ ο λείος μυς είναι ανάλογος του μυός του Müller (Εικ 1.8). Η χαλάρωση των κατασπαστήρων του κάτω βλεφάρου συμβάλλει στην δημιουργία εντρόπιου με τον ίδιο τρόπο που η αδυναμία της απονεύρωσης δημιουργεί πτώση του άνω βλεφάρου.

ΑΝΑΡΤΗΤΙΚΟΣ ΣΥΝΔΕΣΜΟΣ ΚΟΛΠΩΜΑΤΟΣ (Εικ 1.4, 1.7)

Ο συνδετικός ιστός του κοινού ελύτρου του άνω ορθού και του ανελκτήρα μυός συνεχίζει προς τα εμπρός ως άνω αναρτητικός σύνδεσμος του κολπώματος (Εικ 1.4ο). Εάν αυτός κοπεί κατά την διάρκεια χειρουργείου πτώσης, μπορεί να υπάρξει πρόπτωση του επιπεφυκότα. Η αντιμετώπιση συζητάται στο κεφάλαιο με τις επιπλοκές του χειρουργείου πτώσης.

Στο κάτω βλέφαρο ο κάτω αναρτητικός σύνδεσμος του κολπώματος είναι με παρόμοιο τρόπο μέρος του συνδετικού ιστού των κατασπαστήρων (Εικ 1.7π). Εάν αυτοί οι κατασπαστήρες είναι χαλαροί, π.χ. ηλικιακό εντρόπιο, το κάτω κόλπωμα τείνει να είναι ρηχό.

ΤΑΡΣΙΚΟ ΠΕΤΑΛΟ

Τα ταρσικά πέταλα αποτελούνται από πυκνό συνδετικό ιστό. Σχηματίζουν τον σκελετό των βλεφάρων, δίνοντας σταθερότητα στο βλεφαρικό χείλος. Εφόσον το βλεφαρικό χείλος είναι υγιές, αυτή η σταθερότητα μπορεί να διατηρηθεί μόνο με 4 mm ταρσού. Το άνω ταρσικό πέταλο είναι συνήθως 10-11 mm. Επομένως το υπόλοιπο του ταρσού (6-7 mm) μπορεί να χρησιμοποιηθεί σαν μόσχευμα ή ως κρημνός ταρσού-επιπεφυκότα, όπως θα συζητηθεί στο κεφάλαιο της επανορθωτικής χειρουργικής βλεφάρων. Το κάτω ταρσικό πέταλο δε μπορεί να χρησιμοποιηθεί αφού είναι μόνο 3-4 mm.

Τα ταρσικά πέταλα εμπεριέχουν του μειμπομιανούς αδένες οι οποίοι εκβάλλουν διαμέσω του ταρσού ακριβώς πίσω από την γκρίζα γραμμή. Αυτή οριοθετεί τον διαχωρισμό μεταξύ επιπεφυκότα, ο οποίος καλύπτει το ταρσικό πέταλο, και πλακώδους επιθηλίου, το οποίο καλύπτει τον σφιγκτήρα μυ στο βλεφαρικό χείλος. Ένα πρώιμο σημείο εντρόπιου είναι