ΚΕΦΑΛΑΙΟ 1

Η επιπεπλεγμένη κοιλία

Tracy R. Bilski, Brian Rowlands και Adam Brooks

Ανασκόπηση

- Ο έλεγχος βλάβης είναι η σταδιοποιημένη χειρουργική φροντίδα του ασθενούς, για την πρόληψη ή την διακοπή της θανάσιμης τριάδας της υποθερμίας, της διαταραχής πήξης και της οξέωσης.
- Η αρχική χειρουργική ελέγχου βλάβης εστιάζεται αποκλειστικά στον έλεγχο της αιμορραγίας και της επιμόλυνσης.
- Οι τεχνικές προσωρινής σύγκλεισης της κοιλίας εφαρμόζονται εάν δεν είναι δυνατή η σύγκλειση της περιτονίας ή δε συστείνεται.
- Το σύνδρομο κοιλιακού διαμερίσματος είναι η αυξημένη ενδοκοιλιακή πίεση, που οδηγεί σε μειωμένη αιμάτωση των σπλάχνων και σε επιπλοκές αυτής.
- Ο ασθενής με επιπεπλεγμένη κοιλία απαιτεί το συντονισμό πολλαπλών θεραπειών, εξετάσεων και παρεμβάσεων σε προσχεδιασμένο χρόνο.

Πλαίσιο 1.1 Μελέτη περιστατικού

Ένας άνδρας 44 ετών ενεπλάκη σε ένα τροχαίο ατύχημα και υπέστη τραυματισμό στο παχύ έντερο και μία ρήξη σπληνός. Κατά τη λαπαροτομία, υπεβλήθη σε εκτομή και αναστόμωση του παχέος εντέρου και σε σπληνεκτομή. Κατά την 8η μετεγχειρητική ημέρα, παρουσίασε εμπύρετο με εκκροή από το κατώτερο μέρος του τραύματος. Αργότερα την ίδια μέρα, ο χειρουργός εκλήθη επειγόντως, καθώς έντερα εμφανώς προέβαλλαν μέσα από το δέρμα. Τα έντερα καλύφθηκαν με εμβαπτισμένες σε φυσιολογικό ορό γάζες και ο ασθενής οδηγήθηκε επειγόντως στο χειρουργείο, όπου ανακαλύφθηκε μία πλήρης διάσπαση της αναστόμωσης με ελεύθερο πύον και κόπρανα.
Υπεβλήθη σε έκπλυση της κοιλίας και επέμβαση εκτροπής (τελική κολοστομία) με κάλυμμα VAC και την τοποθέτηση δύο σωλήνων παροχέτευσης. Η κρίσιμη πορεία της υγείας του ήταν πολύ ασταθής και περιελάμβανε πολλαπλές κοιλιακές επεμβάσεις για τον έλεγχο της σήψης. Τελικά ένα πλέγμα από Vicryl™ τοποθετήθηκε πάνω από τα έντερα και επέτρεψε την κοκκιωμάτωση πριν την τοποθέτηση ενός μερικού πάχους δερματικού μοσχεύματος. Τελικά εξήλθε ο ασθενής 45 ημέρες μετά τις αρχικές του βλάβες έχοντας ανάγκη για συνεχή φροντίδα του μοσχεύματος κοιλίας και έναν κηδεμόνα κοιλίας για να συγκρατεί την μεγάλη του κοιλιοκήλη.

Εισαγωγή

Η κοιλία είναι μία συνήθης πηγή επιπλοκών στους χειρουργικούς ασθενείς (Πλαίσιο 1.1). Τα περιεγχειρητικά προβλήματα τραύματος και τα ζητήματα με τις παροχετεύσεις κοιλίας μπορεί να εμφανιστούν ως αποτέλεσμα της νόσου του ασθενούς καθώς και ως προβλήματα με τη μετεγχειρητική φροντίδα. Η θεραπεία αυτών των ασθενών απαιτεί προσεκτική φροντίδα των τραυμάτων και των παροχετεύσεων καθώς και υψηλό δείκτη υποψίας για επιπλοκές. Πρόσφατες αλλαγές στην προσέγγιση των βαρέως τραυματισμένων ασθενών ή σηπτικών χειρουργικών αρρώστων έχουν οδηγήσει σε έναν αυξανόμενο αριθμό ασθενών αρχικά αντιμετωπιζόμενων με πολλαπλών σταδίων επεμβάσεις και ανοικτές κοιλίες. Αυτοί οι ασθενείς απαιτούν μεγάλη φροντίδα από τις ιατρικές και τις νοσηλευτικές ομάδες, οι οποίοι πρέπει να συνδυάσουν τη διάρκεια της νοσηλείας με την επανένταξη και φρόντιδα στην κοινότητα.

Η ανοικτή κοιλία

Ορισμοί

Όταν η κοιλιακή περιτονία δεν είναι δυνατόν να επανασυμπλησιαστεί μετά από λαπαροτομία, το αποτέλεσμα είναι μία ανοικτή κοιλία. Τυπικά, αυτό εμφανίζεται μετά από μείζον τραύμα και μία επέμβαση ελέγχου βλάβης ή με ενδοκοιλιακές καταστροφές και αληθή κοιλιακή σήψη. Η ανοικτή κοιλία μπορεί επίσης να είναι το αποτέλεσμα μίας αποσυμπιεστικής λαπαροτομίας για *σύνδρομο κοιλιακού διαμερίσματος* (ACS) (Εικόνα 1.1).

Ο *έλεγχος βλάβης* είναι η σταδιοποιημένη χειρουργική φροντίδα του ασθενούς για την πρόληψη ή τη διακοπή της θανάσιμης τριάδας της υποθερμίας, της διαταραχής πήξης και της οξέωσης. Η χειρουργική ελέγχου βλάβης για την κοιλία αναφέρεται ως μία συνοπτική λαπαροτομία για τραυματισμό ή επείγουσα εγχείρηση, που εστιάζει αποκλειστικά στον έλεγχο της αιμορραγίας και της επιμόλυνσης (Εικόνα 1.2). Υπάρχουν τρεις φάσεις:

- *Φάση I.* Έλεγχος αιμορραγίας και επιμόλυνσης – η οριστική ανακατασκευή αναβάλλεται. Προσωρινή επικάλυψη της κοιλίας ή σύγκλειση του δέρματος εφαρμόζεται.
- *Φάση II.* Αποκατάσταση της φυσιολογίας στη μονάδα εντατικής φροντίδας (ICU).
- *Φάση III.* Επανεπέμβαση για αφαίρεση των επιθεμάτων, οριστική επιδιόρθωση της βλάβης και σύγκλειση εάν δυνατόν. Σε αυτό το στάδιο η σύγκλειση της περιτονίας μπορεί να μην είναι δυνατή.

Αίτια για τη διατήρηση ανοικτής κοιλίας

- Στο τραύμα ή σε επείγουσα εγχείρηση, η ασταθής φυσιολογία απαιτεί ευρεία λαπαροτομία με ταχεία μετακίνηση του ασθενούς στη ΜΕΘ για διόρθωση της διαταραχής της φυσιολογίας.

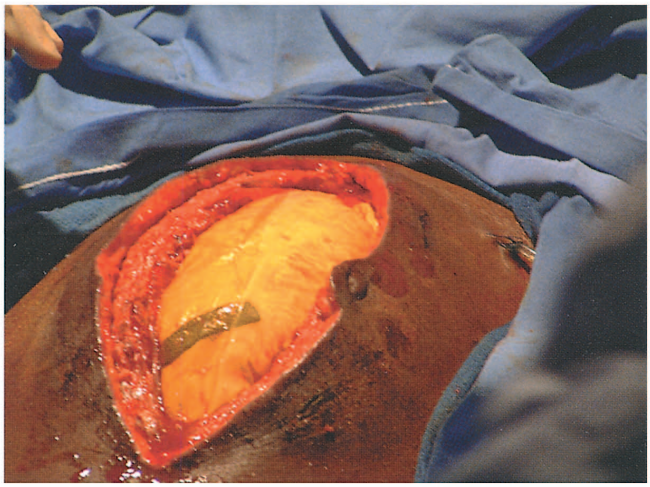

Εικόνα 1.1 Ασθενής με ανοικτή περιτοναική κοιλότητα.

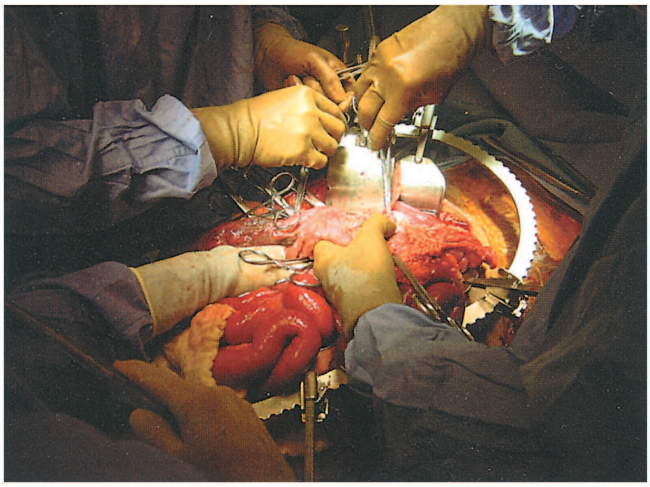

Εικόνα 1.2 Επέμβαση ελέγχου βλάβης.

- Σε άλλες χειρουργικές επεμβάσεις, όπου ο ασθενής παρουσιάζει παρόμοια ασταθή φυσιολογία (π.χ. ραγείσα κοιλιακή αορτή, οξεία ισχαιμία μεσεντερίου).
- Οιδηματώδη έντερα, όπου δεν υπάρχει δυνατότητα να επανέλθουν εντός της κοιλίας χωρίς να προκληθούν σημεία/συμπτώματα ενδοκοιλιακής υπέρτασης ή ACS.
- Σε μεγάλη ενδοκοιλιακή σήψη από διάτρηση εντέρου ή διάσπαση αναστόμωσης.
- Σύνδρομο κοιλιακού διαμερίσματος.

Η *ενδοκοιλιακή υπέρταση* αναφέρεται σε αυξημένη ενδοκοιλιακή πίεση (φυσιολογικά 5-7 mmHg).

Σύνδρομο κοιλιακού διαμερίσματος

- Κλινικό σενάριο, όπου η ενδοκοιλιακή υπέρταση οδηγεί σε μειωμένη αιμάτωση των σπλάχνων και σε κλινικά συνεπακόλουθα.
- Κλινικά διαπιστώνεται με αυξημένες κορυφαίες πιέσεις στον αεραγωγό, μειωμένη καρδιακή παροχή, ολιγουρία, σηπτικές επιπλοκές από βακτηριακή διαμετάθεση στο έντερο και αυξημένες ενδοκρανιακές πιέσεις.
- Τυπικά εμφανίζεται όταν οι ενδοκοιλιακές πιέσεις >25 mmHg.
- Η πίεση της ουροδόχου κύστεως είναι η κλασική μέθοδος μέτρησης της ενδοκοιλιακής πίεσης.

Διαχείριση της ανοικτής κοιλίας

Κατά την άμεση μετεγχειρητική περίοδο ή αμέσως μετά την αποσυμπιεστική λαπαροτομία, κάλυψη του ενδοκοιλιακού περιεχομένου πρέπει να επιτυγχάνεται (βλέπε Προσωρινή σύγκλειση κοιλίας παρακάτω). Κατά τη μετέπειτα μετεγχειρητική περίοδο, εάν είναι αδύνατον να συγκλειστεί το τραύμα, υπάρχουν τότε οι ακόλουθες επιλογές:

1. Κάλυψη του κοιλιακού περιεχομένου συμπλησιάζοντας τα χείλη του τραύματος. Η μετατραυματική κήλη είναι αναμενόμενη και προγραμματίζεται μία επιδιόρθωση σε 6-18 μήνες.
2. Επιτρέποντας στην εκτεθειμένη επιφάνεια του εντέρου να σχηματίσει ένα στρώμα κοκκιωματώδους ιστού ακολουθούμενο από την τοποθέτηση μερικού πάχους δερματικού μοσχεύματος. Μία περαιτέρω επέμβαση για την αφαίρεση του δερματικού μοσχεύματος και επιδιόρθωση της κήλης με διαχωρισμό των στοιχείων του κοιλιακού τοιχώματος θα χρειαστεί.
3. Τοποθέτηση ενός vicryl (ή άλλου απορροφήσιμου) πλέγματος στα χείλη της περιτονίας, καλύπτοντας τα εκτεθειμένα περιεχόμενα της κοιλίας. Ένα στρώμα από κοκκιωματώδη ιστό επιτρέπεται να σχηματιστεί ακολουθούμενο από την τοποθέτηση μερικού πάχους δερματικού μοσχεύματος. Η επιδιόρθωση της κήλης ως ανωτέρω θα χρειαστεί.
4. Σύγκλειση του τραύματος με την πάροδο του χρόνου κατά δεύτερο σκοπό. Κάποιοι ασθενείς μπορεί να ωφεληθούν από το να μην υποβληθούν σε περαιτέρω επέμβαση και θα δεχτούν τα μακροπρόθεσμα ζητήματα μίας μετεγχειρητικής κήλης.

«Δεν υπάρχει νόημα στην επίτευξη μίας τεχνικά εξαιρετικής σύγκλεισης τραύματος εάν ο ασθενής πεθάνει από τις συνέπειες» Anon (2006).

Προσωρινή σύγκλειση κοιλίας

Η ανοικτή κοιλία απαιτεί κάλυψη του εκτεθειμένου ενδοκοιλιακού περιεχομένου και κατά την άμεση μετεγχειρητική περίοδο πρέπει να υπάρχει επαρκής έλεγχος όποιας εκκροής. Έαν δεν είναι δυνατή η σύγκλειση της περιτονίας ή δε συστείνεται, τότε υπάρχουν πολλοί διαφορετικοί τρόποι να επιτευχθεί αυτό:

Σύγκλειση δέρματος

Το δέρμα μπορεί να συγκλειστεί πάνω από μη συμπλησιασθείσα περιτονία. Αυτή είναι η καλύτερη επιλογή, εάν είναι δυνατόν, αλλά είναι σημαντικό να αποφευχθεί η πρόκληση ACS λόγω πολύ σφικτής σύγκλεισης.

Μονωτικά καλύμματα

Σακούλα Bogota

Αναπτύχθηκε πρώτα στη Bogota, Κολομβία το 1984. Η σακούλα Bogota περιλαμβάνει την κάλυψη των εκτεθειμένων εντέρων με ένα αποστειρωμένο σιλικονούχο σεντόνι (παραδοσιακά μία ξεδιπλωμένη 3L ουρολογική σακούλα πλύσεων), το οποίο κατόπιν συρράφεται στο περιβάλλον δέρμα (Εικόνα 1.3). Το συχνότερα χρησιμοποιούμενο υλικό στο κέντρο μας είναι άδειες σακούλες 0.9% ορού, διαιρεμένες σε τρεις άκρες και κομμένες ανάλογα το μέγεθος.

Εικόνα 1.3 Ασκός Bogota in situ. Μερική σύγκλειση του κοιλιακού τραύματος σε λαπαροτομία δεύτερου ελέγχου για σοβαρό τραύμα ήπατος. Η τομή κάτω από το πλευρικό τόξο είχε συγκλειστεί, ενώ ένας ασκός Bogota χρησιμοποιήθηκε για το τραύμα της μέσης γραμμής, μέχρι να γίνει μελλοντικά μια προσπάθεια για τη σύγκλειση του τραύματος σε τρίτη λαπαροτομία.

Κάλυμμα Vacpack/Opsite sandwich

Οι χειρουργοί μπορεί να κατασκευάσουν ένα κάλυμμα κενού, που μπορεί να εφαρμοστεί άμεσα στα έντερα (Εικόνα 1.4):

- Βήμα 1. Επιλέξτε μία αποστειρωμένη πετσέτα συγκρίσιμου μεγέθους ως προς το τραύμα , το οποίο επιθυμείτε να καλύψετε.
- Βήμα 2. Τυλίξτε την πετσέτα με ένα αποστειρωμένο, προσκολλήσιμο κάλυμμα, π.χ. Ioban(TM).
- Βήμα 3. Τοποθετείστε το μη προσκολλήσιμο κάλυμμα πετσέτας στο τραύμα, τοποθετώντας τις άκρες κάτω από τα άκρα της απονεύρωσης. Παροχετεύσεις Jackson-Pratt (αναρρόφησης) τοποθετούνται και στις δύο πλευρές του καλύμματος στα χείλη της απονεύρωσης.
- Βήμα 4. Καλύψτε ολόκληρο το τραύμα με ένα δεύτερο μεγάλο, αποστειρωμένο, προσκολλήσιμο, σεντόνι. Εξασφαλίστε ότι οι παροχετεύσεις είναι τυλιγμένες εντός του εσωτερικού του σεντονιού για την εξασφάλιση καλής μόνωσης.
- Βήμα 5. Τελικά, εφαρμόστε το εγγύς άκρο της παροχέτευσης σε μία πηγή αναρρόφησης. Αυτό συρρικνώνει το κάλυμμα και τον όγκο του τραύματος και συλλέγει όποια εκκροή.

(αi)

(αii)

(αiii)

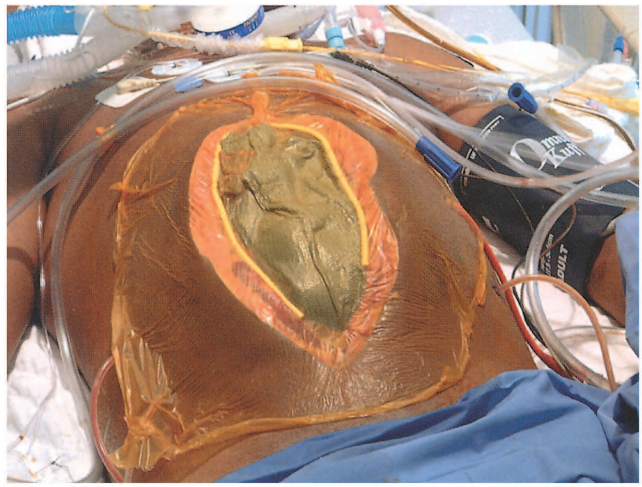

(β i)

Εικόνα 1.4 (α, i-iii) Κατασκευάζοντας ένα Opsite sandwich, (β) Ένα Opsite sandwich στη θέση του.

Εικόνα 1.5 Επίθεμα VAC in situ.

Εικόνα 1.6 Επιπεπλεγμένη κοιλία.

KCI Vac κάλυμμα

Υποβοηθούμενη από κενό συσκευή σύγκλεισης (V.A.C.(R) Therapy Kinetic Concepts Inc.™, San Antonio, Texas) είναι ένα μη προσκολλήσιμο, proprietary κάλυμμα με εφαρμοσμένη αναρρόφηση μελανού σπόγγου, που δρα συλλέγοντας το παροχετευόμενο υγρό, συρρικνώνοντας το τραύμα και προωθώντας την ανάπτυξη κοκκιωματώδους ιστού, εφαρμόζοντας μία ομοιόμορφη αναρρόφηση μέσα από την επιφάνεια του τραύματος (Εικόνα 1.5).

Ένα κομμάτι αφρώδους σπόγγου με μία δομή ανοικτού κλωβού τοποθετείται επάνω στο κοιλιακό τραύμα και διαμορφώνεται σε σχήμα. Ολόκληρη η περιοχή καλύπτεται κατόπιν με μία διαφανή, προσκολλήσιμη μεμβράνη, η οποία ομαλά ασφαλίζεται στο υγιές δέρμα γύρω από τα όρια του τραύματος. Η προσκολλήσιμη μεμβράνη διατρυπάται και μία παροχέτευση με πλάγιες οπές τοποθετείται επάνω σε αυτή και συνδέεται με μία πηγή κενού. Υγρό αναρροφάται από το τραύμα διαμέσου του σπόγγου μέσα στη δεξαμενή για παραπέρα απομάκρυνση.

Η πλαστική μεμβράνη αποτρέπει την είσοδο αέρα και επιτρέπει ένα μερικό κενό να σχηματιστεί εντός του τραύματος, μειώνοντας τον όγκο του και διευκολύνοντας την απομάκρυνση του υγρού. Ο σπόγγος εξασφαλίζει ότι ολόκληρη η επιφάνεια του τραύματος ομοιόμορφα εκτίθεται σε αυτό το φαινόμενο αρνητικής πίεσης, αποτρέπει την απόφραξη των οπών της παροχέτευσης διατηρώντας την επαφή με τη βάση ή τα χείλη του τραύματος και εκμηδενίζει τη θεωρητική πιθανότητα εντοπισμένων περιοχών υψηλής πίεσης και την επακόλουθη ιστική νέκρωση.

Συμβουλή

Οι στομίες αποφεύγονται αρχικά στις ανοικτές κοιλίες. Εάν δημιουργηθεί μία στομία την ίδια στιγμή με μία λαπαροστομία με κάλυμμα υποβοηθούμενη με κενό, η στομία θα πρέπει να τοποθετηθεί σε μία περισσότερο πλάγια θέση, για να επιτρέπει επαρκή μόνωση για το κάλυμμα. Η προσκολλήσιμη μεμβράνη, που καλύπτει την κοιλία, θα πρέπει να τοποθετείται πρώτη, μετά δημιουργείται μία οπή για τη στομία και επάνω σε αυτήν τοποθετείται μία σακούλα στομίας.

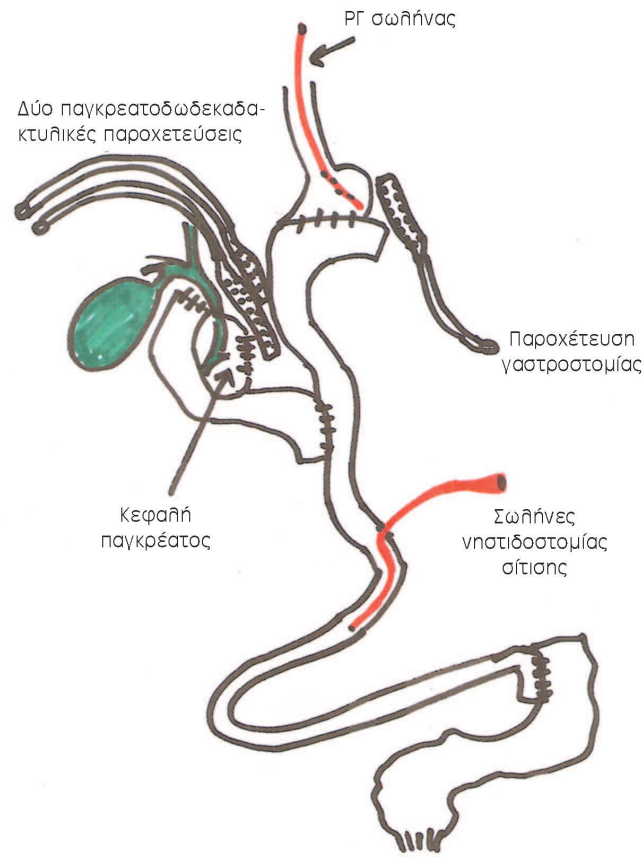

Εικόνα 1.7 Σημειώσεις επέμβασης από ένα τραύμα επιπεπλεγμένης κοιλίας. Το σχεδιάγραμμα προσφέρει στους άλλους χειρουργούς και στην ομάδα που φροντίζει τον ασθενή ξεκάθαρη πληροφόρηση, για να βοηθηθούν στη διαχείριση της περιπλοκότητας της μετεγχειρητικής του φροντίδας.

Η επιπεπλεγμένη κοιλία

Η διαχείριση του ασθενούς με επιπεπλεγμένη κοιλία (Εικόνα 1.6) μετά από μία ενδοκοιλιακή «καταστροφή», τραύμα ή

κοιλιακή σήψη απαιτεί την πλήρη προσοχή και τη στενή συνεργασία ομάδας πολλών ειδικοτήτων. Είναι υποχρεωτικό ότι κατά τη νοσηλεία ένας συγκεκριμένος ειδικός λαμβάνει την συνολική ευθύνη για τον καθορισμό της φροντίδας, τη χειρουργική παρέμβαση και την αναζήτηση συμβουλών όταν αυτό κρίνεται απαραίτητο. Ένα σαφές, σχηματικό σχέδιο στις σημειώσεις της επέμβασης(/σεων) που θα γίνουν, είναι απαραίτητο για την υπόλοιπη ομάδα, για την προσφορά πληροφόρησης σχετικά με τις γραμμές, τους σωλήνες, τις παροχετεύσεις, τις στομίες και τις επιλογές για σίτιση (Εικόνα 1.7).

Πρέπει να δίδεται προσοχή στις λεπτομέρειες σε όλα τα επίπεδα και στο συντονισμό της επέμβασης , απεικόνισης και ακτινολογικής παρέμβασης (όταν ενδείκνυται) και στην εξασφάλιση ότι θα επιτευχθούν τα καλύτερα αποτελέσματα.

Ο ασθενής με επιπεπλεγμένη κοιλία συχνά απαιτεί το συντονισμό θεραπειών σε προσχεδιασμένο χρόνο για κάποια ή όλα από τα ακόλουθα:

- Εντατική φροντίδα (χειρουργικοί αεραγωγοί, ενδοφλέβιες γραμμές, αερισμός)
- Λοίμωξη τραύματος
- Ανοικτή κοιλία
- Πολλαπλές παροχετεύσεις κοιλίας
- Επανάληψη απεικόνισης
- Παρεμβατική ακτινολογία (διαδερμική παροχέτευση συλλογών)
- Διαχείρηση συριγγίων κοιλίας
- Φροντίδα στομιών και
- Σίτιση (εντερική και παρεντερική)

Αυτοί οι ασθενείς συχνά έχουν μακρές νοσηλείες και έχουμε βρει ότι είναι χρήσιμο να γίνεται μία περίληψη των συμβαμάτων και παρεμβάσεων κάθε 50 ημέρες νοσηλείας.

Περαιτέρω ανάγνωση

Braslow B, Brooks AJ, Schwab CW. Damage control. In: Mahoney PF, Ryan JM, Brooks AJ, Schwab CW, eds. *Ballistic Trauma: A Practical Guide.* Springer-Verlag, Frankfurt, 2005: 180–208.

Schecter WP, Ivatury RR, Rotondo MF, Hirshberg A. Open abdomen after trauma and abdominal sepsis: a strategy for management. *Journal of the American College of Surgeons* 2006; **203**: 390–396.

World Society of Abdominal Compartment Syndrome. www.wsacs.org